

OTOHEMATOMA EN GATOS - CAUSAS Y TRATAMIENTO

ENFERMEDADES DE LA PIEL

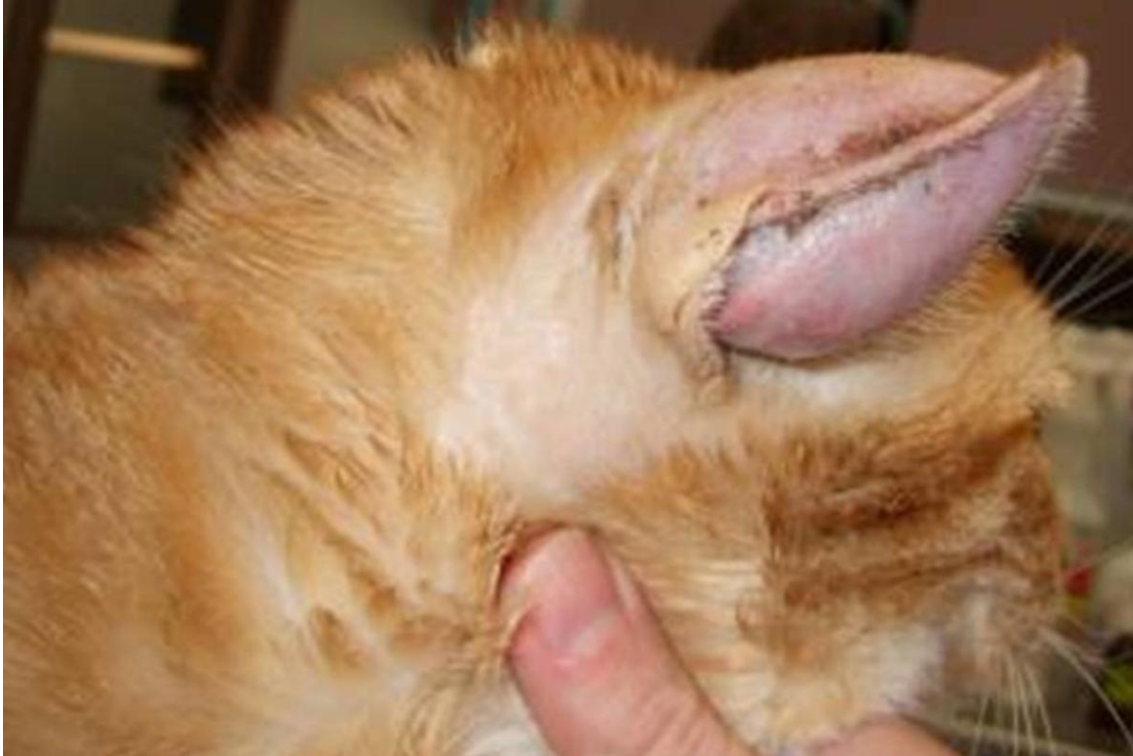

Imagen: Portal Costa Azul

Los otomatomas consisten en la acumulación de contenido sanguinolento en el cartílago y entre la piel del pabellón auricular de nuestros pequeños felinos, sangre procedente de ramas de la arteria auricular mayor que drena debido a rascados y traumatismos directos en la zona, generalmente secundarios a algún proceso alérgico o parasitario que curse con mucho picor o dolor, aunque también podría ser secundario a procesos de fragilidad vascular o problemas del sistema inmune. El síntoma principal es el abultamiento de la oreja afectada y el tratamiento indicado suele ser quirúrgico.

Índice:

1. ¿Qué es otohematoma en gatos?
2. Síntomas de un otohematoma en gatos
3. Causas de un otohematoma en gatos
4. Diagnóstico de un otohematoma en gatos
5. Tratamiento de un otohematoma en gatos

1. ¿Qué es otohematoma en gatos?:

El otohematoma es **un problema a nivel del pabellón auricular** o lámina cartilaginosa de la oreja **que consiste en una acumulación de sangre** en el mismo. Secundario a esta acumulación de sangre se manifiesta una inflamación en la cara interna del pabellón auricular que tiene un aspecto blando y fluctuante y bien delimitado, como si fuese una bolsa llena de contenido blando.

Se trata de un problema más común en perros que en gatos y es independiente al sexo, raza y edad. El origen de la sangre acumulada pertenece a las ramas de la arteria auricular mayor presente dentro del cartílago de la oreja que se ve dañado o fracturado por rascados intensos o bruscos del gato como consecuencia de procesos dolorosos o pruriginosos llamativos que estén padeciendo.

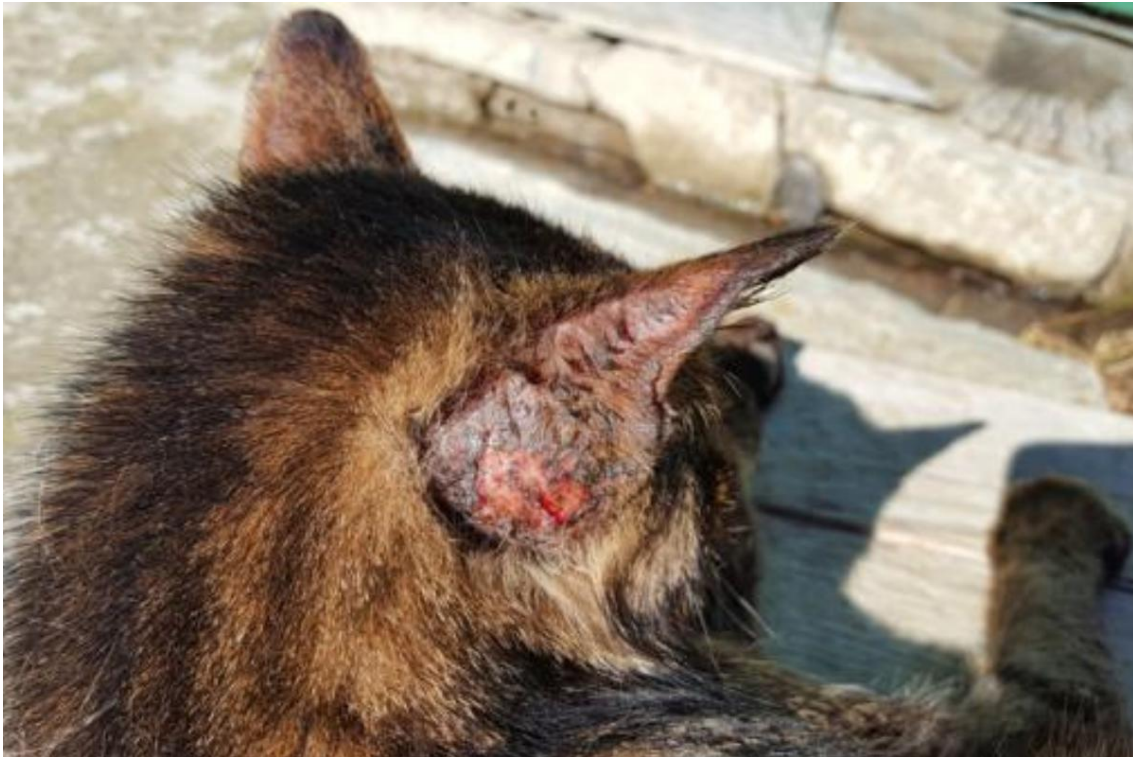2. Síntomas de un otohematoma en gatos

El otohematoma en gatos se manifiesta en los pequeños felinos como un **proceso inflamatorio o una hinchazón de la zona interna de la oreja** del animal, justo donde encontramos el cartílago del pabellón auricular. Se trata de una **inflamación blanda y caliente** debido al contenido sanguinolento que lo constituye, pero con el tiempo se tornan más firmes debido a la fibrosis producida.

Signos clínicos asociados al otohematoma en la especie felina son:

- El **rascado o sacudida** de la oreja.
- La **lateralización del lado de la cabeza** de la oreja afectada.
- Los **movimientos de cabeza**: por las sacudidas que causa la irritación, el picor o el dolor que esté provocando el proceso.

Cuando el otophematoma en gatos es de gran tamaño podemos ver como la oreja afectada cae más que la sana.



3. Causas de un otophematoma en gatos

Pese a que la causa en sí no está del todo clara, se asume que los otophematomas son producidos como resultado de la **acción de fuerzas externas sobre el pabellón auricular** de nuestros pequeños felinos. Estas fuerzas externas consisten en traumatismos directos como sacudidas bruscas de la cabeza por querer rascarse debido a

- Picor
- Dolor
- Irritación
- Intensas molestias

Esta acción frecuente acaba produciendo que se rompan los vasos sanguíneos y que la sangre se libere y comience a acumularse en el pabellón auricular, produciendo el otophematoma.

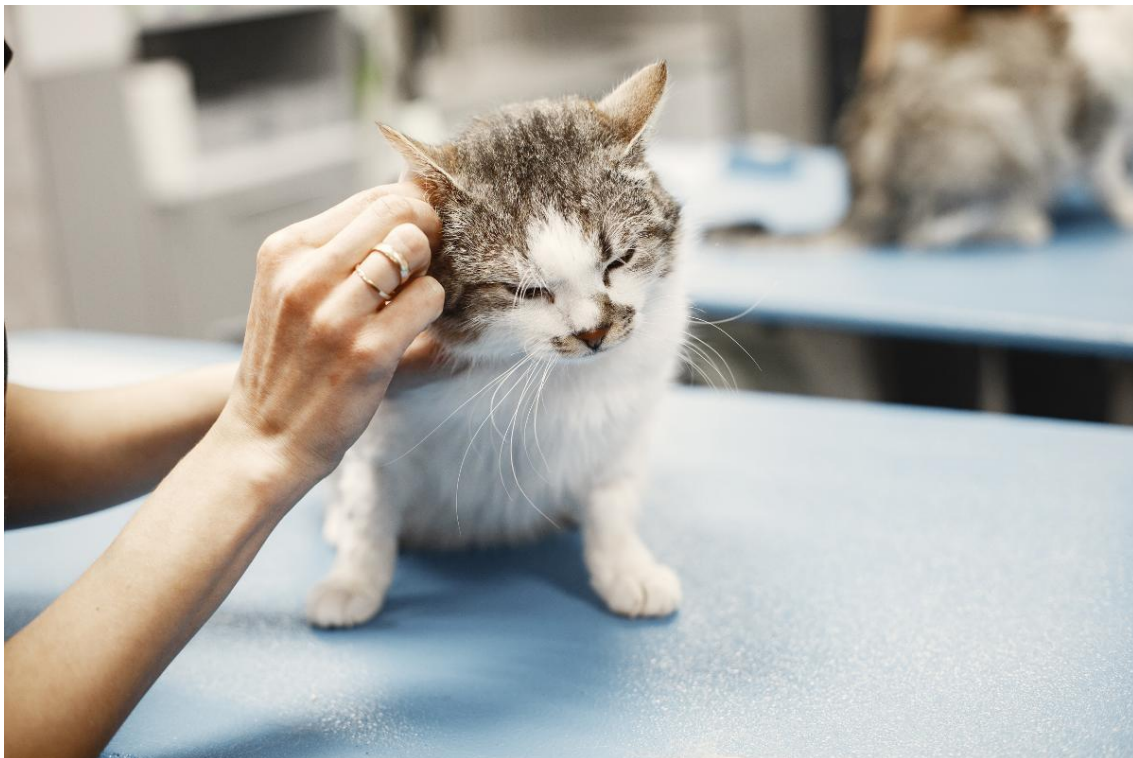
Dentro de las causas de dolor o picor de la oreja encontramos los **procesos alérgicos o de hipersensibilidad felina** que causan **otitis**, las otitis parasitarias por ácaros como *Otodectes cynotis* o pequeños cuerpos extraños incrustados como pequeñas ramas, trozos de planta o espigas.

En ocasiones los otodematomas se producen **debido a patologías internas que cursan con fragilidad vascular**. También hay teorías que incluyen como causa un trastorno inmunológico subyacente debido a que, estudiándolo, se evidenció que todos los gatos presentaban un Coombs positivo en el fluido y suero del pabellón auricular, aunque posteriormente los estudios demostraron que no todos.

4. Diagnóstico de un otodematoma en gatos

Diagnosticar un otodematoma es algo muy fácil pues **resulta evidente la hinchazón** en la oreja afectada del pequeño felino. Si además el gato se ha estado rascando o arañando la zona en exceso, da más crédito aún al diagnóstico.

Para confirmarlo, bastaría con **obtener una muestra del contenido inflamatorio por punción**, siendo un líquido rojizo que corresponde a un seroma rico en fibrina y sangre. Si notas en tu gato alguno de los síntomas de que pueda estar padeciendo un otodematoma acude a un centro veterinario pues debe ser tratado ya que no solo es un problema estético para tu pequeño felino.





5. Tratamiento de un otohematoma en gatos

¿Cómo se cura un otohematoma en gatos? El tratamiento del otohematoma felino **puede ser médico o quirúrgico**, aunque suele ser el segundo. De esta manera, no existe ningún tipo de tratamiento casero para el otohematoma en gatos.

Con respecto al tratamiento médico, en los casos leves puede intentarse drenar el contenido sanguinolento del otohematoma y proceder a aplicar un vendaje compresivo que junto a tratamientos farmacológicos como los corticoides evitará que continúe la acumulación de sangre. Sin embargo, las recidivas son frecuentes, empeorando la inflamación y requiriendo sí o sí una cirugía.

❖ *Cirugía de un otohematoma en gatos*

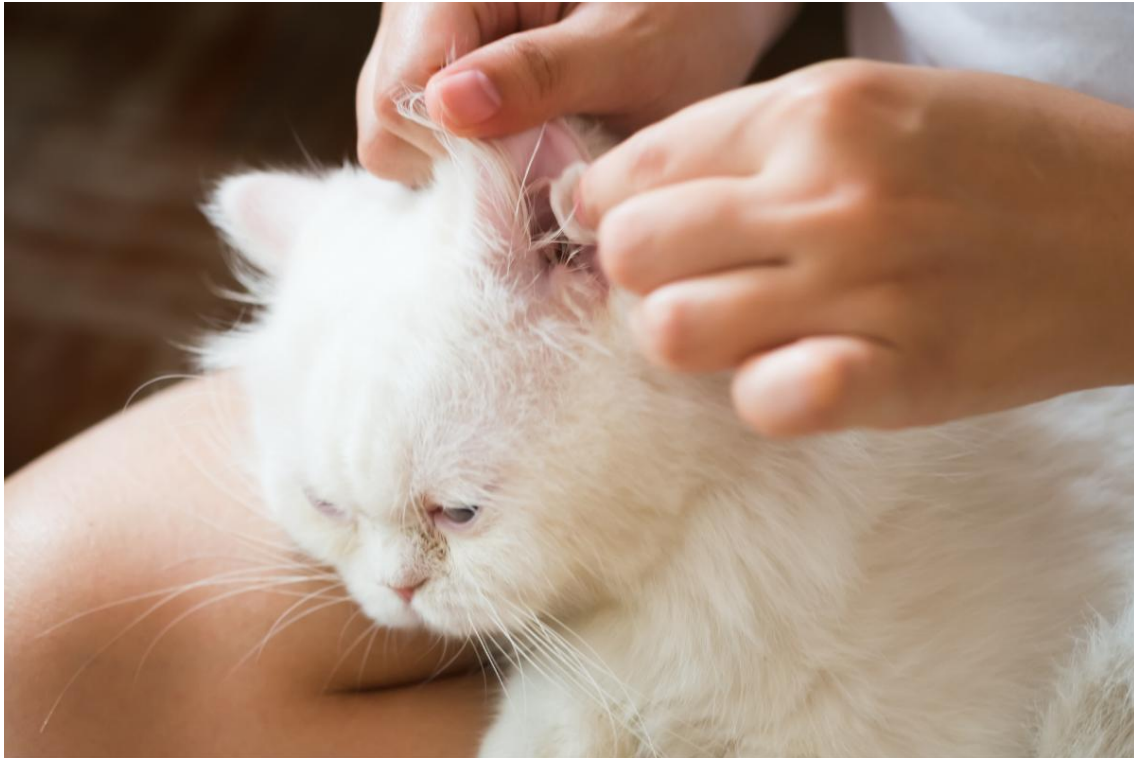¿Cómo desinflamar un otohematoma? ¿Es la cirugía para el otohematoma en gatos la mejor opción? La respuesta es sí, la cirugía del otohematoma en gatos **consiste en eliminar el contenido y evitar las recidivas** para restablecer la estética del pabellón auditivo del gato.

Existen varias técnicas como:

- El drenaje pasivo con Penrose o activo con palomilla.
- El láser de CO2.
- La sutura intradérmica tipo Punch de biopsia con puntos simples,
- La incisión en S con suturas escalonadas tras drenar y limpiar con profundidad el pabellón y conducto auditivo externo: es la más utilizada.

También se deberá **proceder a eliminar la fibrosis** para evitar la retracción del cartílago de la oreja que podría hacer que se caiga alguno de los puntos que se dan en la cirugía y se aplica una esponja temporal suturada en la parte interna del pabellón auricular, presionando y succionando la zona afectada, que se retirarán a los días de la puesta.

Este tratamiento **se acompaña de un collar isabelino** para evitar que el gato se toque la zona y de tratamiento con analgésicos, antiinflamatorios y antibióticos.



Este artículo es meramente informativo, en ExpertoAnimal.com no tenemos facultad para recetar tratamientos veterinarios ni realizar ningún tipo de diagnóstico. Te invitamos a que lleves a tu mascota al veterinario en el caso de que presente cualquier tipo de condición o malestar.

Bibliografía

- Harvey, A., Tasker, S. (Eds). (2014). Manual de Medicina Felina. Ed. Sastre Molina, S.L. L'Hospitalet de Llobregat, Barcelona, España.



FUENTE: www.expertoanimal.com

AUTOR: Laura García Ortiz, Veterinaria especializada en medicina felina.

- *¿Qué te aparecido este artículo? ¿Estás de acuerdo?, Tienes una mascota idéntica o similar a la publicada en este artículo? ¿quieres compartir con nosotros tus conocimientos, su historia, tus anécdotas?*
- *¡Comenta lo que quieras! Nos encantará leerte y conocerte más*
- *Cuando compartes nos ayudarás a que otras personas conozcan nuestro trabajo y nuestra labor*
- *Puedes guardarte esta publicación y leerla más tarde*
- *Si te ha gustado, dale al like... y si deseas recibir más información, contacta con nosotros y nos dices qué temas de mascotas deseas leer o si lo prefieres, suscríbete y recibirás notificaciones sobre los nuevos artículos a publicar.*